

Infección sintomática por citomegalovirus a través de la lactancia materna en un niño de 45 días

Symptomatic cytomegalovirus infection through breastfeeding in a 45 days old boy

Dra. Nora Sordelli^a, Dra. Elizabeth Sapia^a, Dra. Micaela Delgado^a, Dra. Alicia Mistchenko^a y Dra. Mónica Dastugue^a

RESUMEN

La infección posnatal o adquirida por citomegalovirus en el recién nacido se transmite por secreciones cervicales maternas en el parto, lactancia materna o transfusión de hemoderivados. La leche materna es la principal fuente de infección. Las manifestaciones clínicas dependen de la edad gestacional y el peso de nacimiento. Son más vulnerables los nacidos prematuros y de bajo peso. La infección posnatal, generalmente, es asintomática y suele resolverse de manera espontánea sin necesidad de tratamiento antiviral; el riesgo de secuelas a largo plazo es menor que en la infección congénita.

Describimos el caso de un niño de 45 días de vida, nacido de término con peso adecuado para su edad gestacional, con un cuadro clínico muy poco frecuente caracterizado por plaquetopenia grave, secundario a una infección posnatal por citomegalovirus. Detallamos su forma de presentación, evolución clínica, diagnóstico y la terapéutica empleada.

Palabras clave: infecciones por citomegalovirus, leche materna.

ABSTRACT

Postnatal infection or acquired cytomegalovirus in the newborn is transmitted by maternal cervical secretions at birth, breastfeeding, blood transfusion or biological fluids. Breast milk is the main source of infection. Clinical manifestations depend on the gestational age and birth weight, premature and low birth weight newborn being more vulnerable. Postnatal infection usually resolves spontaneously without antiviral treatment; the risk of long-term sequelae is lower than in congenital infection. We describe the case of a 45 days old male patient, term newborn appropriate for gestational age, with a very rare condition characterized by severe thrombocytopenia secondary to postnatal cytomegalovirus infection. We detail its symptoms, clinical evolution, diagnosis and treatment employed.

Key words: cytomegalovirus infections, breast milk.

<http://dx.doi.org/10.5546/aap.2015.e145>

a. Hospital de Niños "Dr. Ricardo Gutiérrez".
CABA.

Correspondencia:
Dra. Nora Sordelli, nsordelli@intramed.net

Financiamiento: Ninguno.

Conflicto de intereses: Ninguno que declarar.

Recibido: 23-8-2014
Aceptado: 26-1-2015

INTRODUCCIÓN

La prevalencia mundial de la infección por citomegalovirus en el recién nacido es de 0,2-2,4%.^{1,2} En Argentina, no hay datos estadísticos recientes. Es la más frecuente de las infecciones virales congénitas. El retardo mental y la hipoacusia son secuelas frecuentes.

La mayoría de las infecciones congénitas por citomegalovirus son asintomáticas al nacer y son causadas por la primoinfección, reactivación o reinfección viral durante el embarazo.^{2,3}

Cuando la infección se transmite durante o después del nacimiento, se denomina infección posnatal. En el recién nacido, se transmite por contacto con secreciones cervicales maternas en el canal de parto, lactancia materna o transfusión de hemoderivados. La leche materna es la principal fuente de infección.²⁻⁴ La prevalencia de infección posnatal en prematuros es 6-22%.

Objetivo. Describir una forma de presentación clínica excepcional en un nacido de término con infección posnatal por citomegalovirus, su evolución y tratamiento.

CASO CLÍNICO

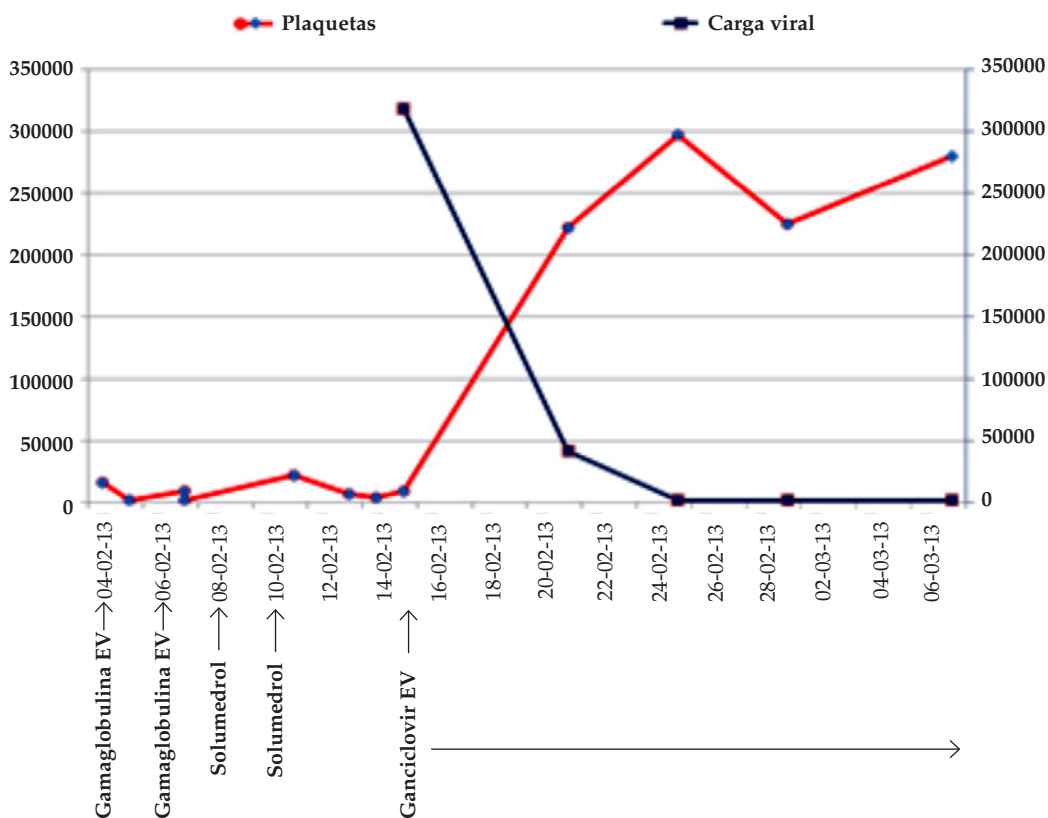
Paciente de 45 días de vida, de sexo masculino, nacido de término, embarazo controlado y examen perinatólogico normal. Consultó al Hospital de Niños Ricardo Gutiérrez por presentar petequias en mejillas, miembros inferiores y gingivorragia. En la consulta, el niño estaba afebril, hemodinámicamente estable, con gingivorragia, múltiples hematomas y petequias. Abdomen sin visceromegalias ni adenopatías. Los exámenes complementarios mostraron recuento plaquetario menor de 10 000/mm³, coagulograma normal y prueba de Coombs negativa. Ecografía cerebral normal. Ecografía abdominal: hepatoesplenomegalia leve. La detección de anticuerpos IgG para *Toxoplasma gondii*, *Treponema pallidum*, virus de la hepatitis B, virus de la hepatitis C y citomegalovirus fueron negativas. Se realizó dosaje de inmunoglobulinas

con poblaciones linfocitarias normales; la búsqueda de la secuencia del gen WASP para descartar la enfermedad de Wiscott-Aldriches fue negativa. Con diagnóstico presuntivo de púrpura trombocitopénica inmune, recibió 0,8 g/kg de gammaglobulina durante 3 días. Por persistir con plaquetopenia grave, se indicó punción de médula ósea, sin hallazgos patológicos. Se iniciaron pulsos de corticoides por tres días, sin respuesta. El paciente presentó mala evolución con recuentos plaquetarios menores de 10 000/mm³ y requerimiento de 1 a 2 transfusiones de plaquetas por día. Durante la internación, se evaluó infección por citomegalovirus en muestras de sangre periférica y médula ósea. Se utilizó como método una reacción en cadena de la polimerasa en tiempo real cuantitativa que amplifica gen HCMVL-123 del citomegalovirus con amplificación simultánea del gen de la beta globina como control interno (*Nanogen Advanced Diagnostics*, Cepheid, Turín, Italia). Se detectó, en sangre periférica, una

carga viral de 31 800 copias/ml. Se obtuvo una muestra de médula ósea, que resultó positiva para citomegalovirus, y se comenzó un tratamiento con ganciclovir endovenoso de 12 mg/kg/día, con buena respuesta. Se negativizó la carga viral de citomegalovirus al 8° día de tratamiento (*Figura 1*). No presentó efectos adversos.

Antes de la medicación antiviral, el recuento plaquetario fue 4000/mm³; al cuarto día de tratamiento, 128 000/mm³; y al sexto día, 222 000/mm³. Para descartar infección congénita, se solicitó búsqueda de citomegalovirus en la sangre del cordón obtenida al nacer mediante reacción en cadena de la polimerasa cuantitativa (qPCR) de citomegalovirus en la tarjeta del programa de pesquisa neonatal (FEI, Fundación Endocrinológica Infantil); el resultado fue negativo para citomegalovirus. En el interrogatorio, surgió que el niño fue amamantado por su madre y su tía. Se realizó PCR para citomegalovirus en leche materna y

FIGURA 1. Evolución de la carga viral de citomegalovirus (copias/ml) y número de plaquetas (por mm³) en relación con el tratamiento antiviral



Unidades a la derecha: número de plaquetas/mm³; a la izquierda: copias/ml.

EV: endovenoso.

de la tía, ambas positivas, y se detectó en el niño seroconversión para citomegalovirus en muestras pareadas: primera muestra a los 50 ddv, con IgM citomegalovirus negativa; segunda muestra a los 79 ddv, con IgM citomegalovirus positiva. Presentó examen neurológico, fondo de ojo y otoemisiones acústicas normales; se otorgó el egreso hospitalario con controles ambulatorios por consultorios externos.

DISCUSIÓN

Se define infección congénita por citomegalovirus cuando se detecta el virus en orina o en sangre en las dos primeras semanas de vida. En cambio, cuando el virus se detecta luego de las dos semanas de vida, puede deberse a una infección congénita o posnatal, ya que la excreción viral es prolongada.⁵

Es importante realizar el diagnóstico diferencial entre la infección por citomegalovirus congénita y la posnatal porque esta última habitualmente es asintomática, sin riesgo de secuelas a largo plazo.^{2,5-8}

La infección posnatal en el recién nacido (RN) depende, principalmente, de la reactivación de citomegalovirus en madres previamente seropositivas. Los porcentajes de reactivación viral descritos son altos, alrededor de 96%. El mecanismo de reactivación viral es desconocido. El virus se detecta solo en la leche y es negativo en orina o en saliva; por tal motivo, las madres presentan IgG positiva e IgM negativa, lo que demuestra que la reactivación parece solo tener lugar en la glándula mamaria. La principal vía de transmisión para la infección posnatal por citomegalovirus en el recién nacido y hasta el primer año de vida es la leche de madres seropositivas.

La excreción viral comienza en la primera semana del nacimiento y alcanza los mayores niveles entre la cuarta y la octava; luego se reduce hasta desaparecer en las semanas 9-12 posparto. El inicio de los síntomas coincide con el tiempo promedio de positivización del citomegalovirus en la orina de infectados posnatalmente (47 días); aun así, la excreción viral puede persistir durante años.^{2,8-11}

Si bien la tasa de ADN viral en la leche materna es igual a la seroprevalencia por citomegalovirus y la reactivación viral es autolimitada, el porcentaje de transmisión es aproximadamente del 40% (17-85%) de los amamantados por más de 1 mes. Los factores de riesgo relacionados con la transmisión son la magnitud de la carga viral,

la excreción viral precoz en la leche, la duración de la lactancia y los métodos de preservación de la leche.^{2,5,10-12}

El citomegalovirus es un virus lábil que puede ser eliminado por altas o bajas temperaturas. La congelación a -12 °C reduce el riesgo de transmisión, pero no lo elimina por completo. El beneficio de la crioinactivación es conservar las propiedades nutricionales y los factores protectores de la leche. A través de la pasteurización a 62,5 °C por 30 minutos, el virus se inactiva totalmente, pero la leche materna pierde las características inmunológicas y nutricionales. La Academia Americana de Pediatría recomienda la lactancia por los beneficios de la leche humana fresca, que superan los riesgos relacionados con la transmisión del citomegalovirus de prematuros de muy bajo peso; sin embargo, según otros estudios, podría considerarse el tratamiento de la leche.^{5,8,13}

A diferencia del caso clínico que presentamos, la mayoría de los pacientes de término permanecen asintomáticos cuando adquieren la infección por citomegalovirus por leche materna y suelen resolver la infección de manera espontánea, debido a que nacen con anticuerpos protectores adquiridos a partir de la semana 28 de gestación.¹⁴ Hemos encontrado una sola publicación de un niño de término con trombocitopenia grave que requirió tratamiento antiviral.¹⁵ En cambio, los prematuros con peso < 1500 g y edad gestacional < 32 semanas son más vulnerables a la infección; es sintomática en el 3,7% y tiene manifestaciones graves en el 0,7%. Dentro de los síntomas característicos, se encuentran neutropenia, trombocitopenia, anemia y hepatitis.

La neumonitis y la colitis son menos frecuentes, pero muy características. La apariencia séptica se describe entre un 0,7 y un 2,5% de los casos. El virus sería un cofactor que agravaría el curso clínico de enfermedades preexistentes, pulmonares, hematológicas o hepáticas en prematuros de muy bajo peso, pero sería poco probable que causara síntomas en nacidos de término sanos.^{5,8}

Para realizar el diagnóstico, al igual que con la infección congénita, se requiere el aislamiento del virus o su genoma por técnica de PCR en muestras biológicas. El dosaje de anticuerpos tipo IgG de citomegalovirus representa el pasaje materno transplacentario hasta los 9-12 meses de edad.

Para realizar el diagnóstico de citomegalovirus

posnatal, se requiere, al menos, uno de los siguientes tres criterios:

1. Detección de seroconversión de citomegalovirus con PCR positiva en orina en mayores de 2 semanas.
2. PCR de citomegalovirus negativa en orina en niños menores de 2 semanas y, posteriormente, positiva.
3. PCR de citomegalovirus positiva en orina o sangre de niños mayores de 2 semanas y PCR negativa en cartón de FEI.

En síntesis, en un lactante con plaquetopenia, se deben considerar las causas infecciosas, autoinmunes e inmunodeficiencias. Es importante diferenciar la infección congénita por citomegalovirus de la infección posnatal, dado que, en esta última, la mayoría son asintomáticos, el riesgo de secuela a largo plazo es menor y suele resolverse sin necesidad de tratamiento antiviral. El tratamiento con ganciclovir debe reservarse para los casos graves. Se encuentra en discusión el tratamiento de la leche materna para prevenir la infección del RN. Esta práctica no debe realizarse en recién nacidos de término (RNT) porque la posibilidad de infección sintomática es muy baja. No obstante, puede considerarse en recién nacidos pretérmino (RNPT) de muy bajo peso, pero es controvertida por su influencia sobre las ventajas nutricionales e inmunológicas de la leche materna. ■

Agradecimiento

A la Dra. Aurelia Fallo, del Hospital de Niños Dr. Ricardo Gutiérrez, quien colaboró en la revisión final de la publicación y durante la atención del paciente.

REFERENCIAS

1. Distéfano AL, González CA, Pardón F, Sarubi MA, et al. Diagnóstico de la infección congénita por citomegalovirus en muestras de sangre seca de recién nacidos en la tarjeta de Guthrie. Una técnica promisoriosa. *Arch Argent Pediatr* 2008;106(2):132-7.
2. Lombardi G, Garofoli F, Manzoni P, Stronati M. Breast milk-acquired cytomegalovirus infection in very low birth weight infants. *J Matern Fetal Neonatal Med* 2012;25(Suppl 3):57-62.
3. Meier J, Lienicke U, Tschirch E, Krüger DH, et al. Human cytomegalovirus reactivation during lactation and mother-to-child transmission in preterm infants. *J Clin Microbiol* 2005;43(3):1318-24.
4. Lanzieri TM, Dollard SC, Josephson CD, Schmid DS, et al. Breast milk-acquired cytomegalovirus infection and disease in VLBW and premature infants. *Pediatrics* 2013;131(6):e1937-45.
5. Alarcón Allen A, Baquero-Artigao F. Revisión y recomendaciones sobre la prevención, diagnóstico y tratamiento de la infección posnatal por citomegalovirus. *An Pediatr (Barc)* 2011;74(1):52.e1-52.e13.
6. Goelz R, Meisner C, Bevot A, Hamprecht K, et al. Long-term cognitive and neurological outcome of preterm infants with postnatally acquired CMV infection through breast milk. *Arch Dis Child Fetal Neonatal Ed* 2013;98(5):F430-3.
7. Nijman J, de Vries LS, Koopman-Esseboom C, Uiterwaal CS, et al. Postnatally acquired cytomegalovirus infection in preterm infants: a prospective study on risk factors and cranial ultrasound findings. *Arch Dis Child Fetal Neonatal Ed* 2012;97(4):F259-63.
8. Ehlinger EP, Webster EM, Kang HH, Cangialose A, et al. Maternal cytomegalovirus-specific immune responses and symptomatic postnatal cytomegalovirus transmission in very low-birth-weight preterm infants. *J Infect Dis* 2011;204(11):1672-82.
9. Hamele M, Flanagan R, Loomis CA, Stevens T, et al. Severe morbidity and mortality with breast milk associated cytomegalovirus infection. *Pediatr Infect Dis J* 2010;29(1):84-6.
10. Hamprecht K, Maschmann J, Vochem M, Dietz K, et al. Epidemiology of transmission of cytomegalovirus from mother to preterm infant by breastfeeding. *Lancet* 2001;357(9255):513-8.
11. Hamprecht K, Maschmann J, Jahn G, Poets CF, et al. Cytomegalovirus transmission to preterm infants during lactation. *J Clin Virol* 2008;41(3):198-205.
12. Chiavarini M, Bragetti P, Sensini A, Cenci E, et al. Breast-feeding and transmission of cytomegalovirus to preterm infants. Case report and kinetic of CMV-DNA in breast milk. *Ital J Pediatr* 2011;37:6.
13. Sharland M, Khare M, Bedford-Russell A. Prevention of postnatal cytomegalovirus infection in preterm infants. *Arch Dis Child Fetal Neonatal Ed* 2002;86(2):F140.
14. Beradi A, Rossi C, Fiorini V, Rivi C, et al. Severe acquired cytomegalovirus infection in a full-term, formula-fed infant: case report. *BMV Pediatr* 2011;11:52.
15. Moraes M, Gesuele JP, Rodríguez A, Vaz Ferreira C, et al. Infección congénita por citomegalovirus. Primer reporte nacional de tratamiento con valganciclovir vía oral en recién nacidos. *Arch Pediatr Urug* 2013;84(4):275-80.